

VIVENDI - Ein Planungssystem für minimal-invasive Eingriffe in der Neurochirurgie

Dirk Bartz^a, Martin Skalej^b, Dorothea Welte^b,
Wolfgang Straßer^a, Dirk Freudenstein^c und Frank Duffner^c

^aWSI/GRIS, Universität Tübingen
Auf der Morgenstelle 10/C9, D72076 Tübingen
Email: {bartz,strasser}@gris.uni-tuebingen.de
^bAbteilung für Neuroradiologie
^cAbteilung für Neurochirurgie
Universitätsklinik Tübingen
Hoppe-Seyler-Str. 3, D72076 Tübingen

Zusammenfassung. In der medizinischen Bildverarbeitung und Computer Graphik stellt die virtuelle Medizin ein neues und an Bedeutung schnell gewinnendes Gebiet dar. Zahlreiche Visualisierungsmethoden werden genutzt, um Daten verschiedener Modalitäten zu modellieren und darzustellen. In relativ kurzer Zeit wurde die virtuelle Endoskopie eines der populärsten Teilgebiete der virtuellen Medizin, wobei verschiedene Ansätze auf unterschiedliche Organe oder Organsysteme angewendet werden. In diesem Beitrag stellen wir ein Endoskopiesystem für die virtuelle Endoskopie des Ventrikelsystems des menschlichen Gehirns vor. Hauptzweck dieses Systems ist es, eine verbesserte Planungsmöglichkeit für komplizierte endoskopische Eingriffe innerhalb des Ventrikelsystems zu schaffen.

Schlüsselwörter: Virtuelle Realität, Virtuelle Endoskopie, Ventrikuloskopie.

1 Einleitung

In der Neurochirurgie gewinnen minimal-invasive Methoden mehr und mehr an Bedeutung. Grund dafür ist unter anderem, daß im Vergleich zu den traditionellen chirurgischen Techniken weniger gesundes Gehirngewebe geschädigt wird; weiterhin belasten sie den Patienten weniger. Andererseits ermangelt es diesen Methoden eines schnellen und direkten Zugriffs im Falle ernster Komplikationen, wie z.B. starken Blutungen nach Verletzung eines großen Blutgefäßes. Aus diesem Grund ist eine sorgfältige Planung und eine vorsichtige Ausführung von Eingriffen mittels dieser Methoden notwendig, um solche Komplikationen zu vermeiden. Das Problem verschärft sich dadurch, daß die Führung und die Kontrolle der entsprechenden Endoskope sehr schwierig ist. Insbesondere beschränken geringe Materialflexibilität, ein sehr eingeschränktes Sichtfeld und die empfindliche Natur des Gehirngewebes die Führung des Endoskops. Um den Erfolg der minimal-invasiven neurochirurgischen Eingriffe zu verbessern, wurde

am WSI/GRIS in Kooperation mit den Abteilungen für Neuroradiologie und für Neurochirurgie der Universitätsklinik Tübingen ein virtuelles Endoskopiesystem - VIVENDI - entwickelt. In Ergänzung zum herkömmlichen Vorgehen wird nach der MRT-basierten Planung ein Planungsschritt mit Hilfe von VIVENDI eingefügt.

Im folgenden Beitrag werden wir einen Überblick über die vorhandene Literatur geben (Abschnitt 1.1) und kurz in die medizinische Problematik einführen (Abschnitt 1.2). Bisher erzielte Ergebnisse zeigen wir in Abschnitt 2 und schließen den Beitrag ab mit einer Zusammenfassung und einem Ausblick auf zukünftige Arbeit.

1.1 Literaturübersicht

Virtuelle Endoskopiesysteme wurden bereits für eine Reihe von Anwendungen vorgeschlagen. Hierunter fallen vor allem die virtuelle Dickdarmendoskopie [1, 2], die Bronchoskopie [3, 4] und die Angiographie [5, 6]. Erst kürzlich wurde diese Methode auch auf das Ventrikelsystem angewendet [7].

Im Wesentlichen unterscheiden sich die verwendeten Techniken durch die Navigationsmethoden. Eine ganze Reihe von Systemen verwendet eine automatische Navigation [8, 2, 9, 10, 11], bei der, nach Spezifikation einiger Randbedingungen, eine Animation eines virtuellen Durchfluges durch das entsprechende Organ berechnet wird. Leider beschränken sich die Interaktionmöglichkeiten auf eine Videorekorder-ähnliche Funktionalität, so daß potentiell interessante Strukturen in mühseligen Iterationen untersucht werden müssen. Dem gegenüber wurden Systeme mit freier Navigation entwickelt, in denen jedoch eine Orientierung oft schwerfällt [7, 4, 5, 3, 12]. Hong et al. stellten 1997 ein System mit unterstützender Navigation vor, bei dem ein virtuelles Endoskop durch Potentialfelder zu einem spezifizierten Zielort führt [1]. Gleichzeitig kann jedoch der Benutzer jederzeit die Kontrolle wieder übernehmen, um so interessante Strukturen zu untersuchen. Unser Ansatz adoptiert diese unterstützende Navigation, um dem untersuchenden Chirurgen ein Optimum an Interaktionsfreiheit und Orientierung zu bieten. Aus Platzgründen verweisen wir für weitere technische Details auf [13], in dem dieser Aspekt von VIVENDI deutlicher behandelt wird.

1.2 Medizinischer Hintergrund

Zur Vermeidung einer Schädigung von Gehirngewebe werden in der minimal-invasiven Neurochirurgie vorhandene Hohlräume verwendet, um ein Endoskop zum Zielort zu führen. In diesem Beitrag konzentrieren wir uns auf das Ventrikelsystem des menschlichen Gehirns, in dem der Liquor cerebrospinalis (Liquor) erzeugt und wieder resorbiert wird. Es besteht aus vier einzelnen, miteinander verbundenen Ventrikeln. Die ersten beiden Ventrikel sind die paarigen lateralen Ventrikel, die über das interventrikuläre Foramen (Monroi) mit dem dritten Ventrikel verbunden sind. Dieses ist wiederum über den schmalen Kanal des Aqueductus cerebri mit dem vierten Ventrikel verbunden (Abb. 1).

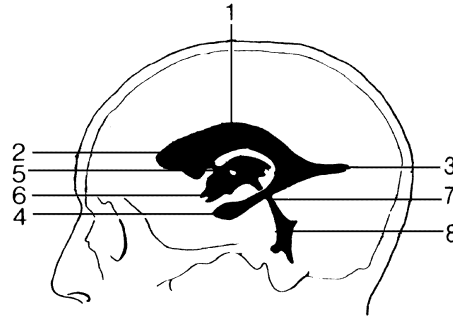


Abb. 1. Ventrikelsystem [14]: 1-4: Lateraler Ventrikel, 1: Pars Centralis, 2: Vorderhorn, 3: Hinterhorn, 4: Temporalhorn, 5: interventrikuläres Foramen (Monroi), 6: Dritter Ventrikel (Loch stelle Adhaesio Interthalamica dar), 7: Aquaeductus cerebri, 8: Vierter Ventrikel.

Infolge von intrakraniellen Druckschwankungen, die durch Atmung oder durch den Herzschlag entstehen, zirkuliert der Liquor durch diese Hohlräume innerhalb des menschlichen Gehirns. In bestimmten Fällen ist die Zirkulation jedoch durch Verengungen oder Verlegungen, vor allem im Bereich des Aquaeductus cerebri, blockiert. Störungen der natürlichen Liquorzirkulation ziehen in der Regel eine gefährliche Gehirndruckerhöhung nach sich und haben eine ernste Schädigung des Gehirns zur Folge. Dieses klinische Bild des Hydrocephalus ist eine der wichtigsten Indikationen für eine minimal-invasive Intervention innerhalb des Ventrikelsystems. Bei einer solchen Intervention wird ein Bypass durch die Perforation des Bodens des dritten Ventrikels geschaffen, um so die Liquorzirkulation wiederherzustellen.

Um ein Endoskop zu dem Ventrikelsystem zu führen, wird ein Loch in den knöchernen Schädel gebohrt und das Endoskop mittels eines Führungsrohrs eingeführt. Durch die wasserähnlichen optischen Eigenschaften des Liquors ist das Betrachten des angrenzenden Gewebes per Video möglich. Die Bewegungen des Endoskops sind jedoch durch seine eigene Starrheit, durch die Führungsrohre und durch das angrenzende Gewebe begrenzt. Der eigentliche minimal-invasive Eingriff wird mit Mikroinstrumenten durchgeführt, die durch einen zusätzlichen Kanal innerhalb des Endoskops eingeführt werden können. Leider erhöhen die eingeschränkte Sicht und Orientierung während dieses Eingriffs - bei einem nicht sehr erfahrenen Neurochirurgen - dessen Dauer erheblich, wodurch sich die inhärenten Risiken einer ersten Komplikation erhöhen. Um diesen Nachteil auszugleichen, schlagen wir eine Planung dieses Eingriffs auf Basis eines virtuellen Endoskopiesystems vor. Dadurch wird außerdem eine Optimierung des Zugangs durch den knöchernen Schädel möglich, da genauere Information über die Lage der interventrikulären Foramen (Monroi) vorhanden sind, die die Position des Zugangs wesentlich bestimmen. Weiterhin ist eine Orientierungshilfe während

des eigentlichen Eingriffs wünschenswert, da die Orientierung mit Hilfe des optischen Endoskops schwierig ist, insbesondere wenn die optische Sicht nach Verletzung auch kleiner Gefäße sich deutlich verschlechtert.

2 Ergebnisse

Als Basis für die Rekonstruktion dienen T2-gewichtete MRT-Aufnahmen des menschlichen Kopfes, die mit einer CISS-Sequenz erstellt wurden. Die liquorgefüllten Hohlräume innerhalb des Schädels - und damit das Ventrikelsystem - werden so mit einem guten Kontrast dargestellt und können dadurch gut segmentiert werden [15].

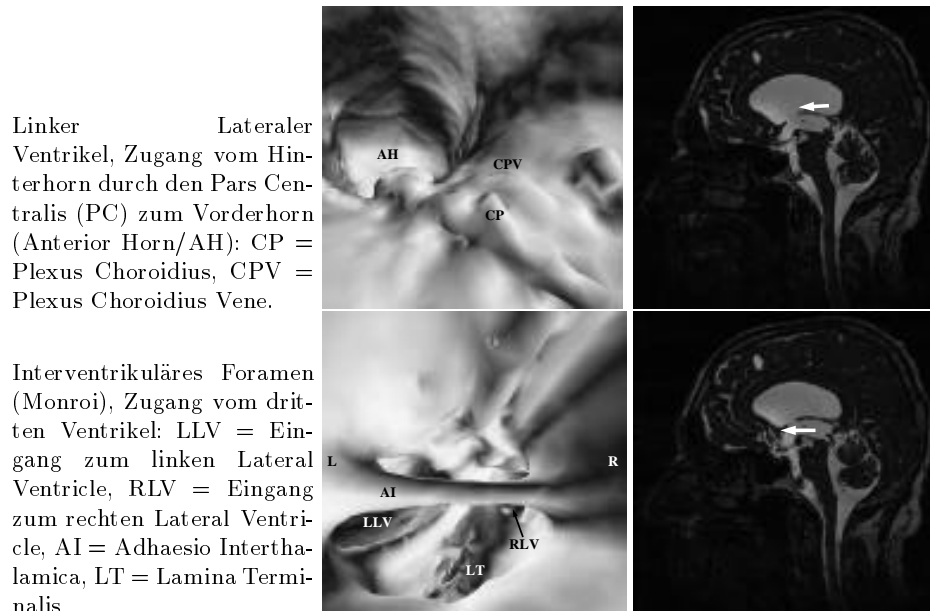


Abb. 2. MRT-Aufnahme eines 63-jährigen männlichen Patienten. Die dilatierten lateralen Ventrikel sind gut in der sagittalen Schichtaufnahme zu erkennen. L bezeichnet hierbei die linke Seite und R die rechte Seite.

Allgemein konnten wichtige Strukturen des ventrikulären Systems gut rekonstruiert werden. Dies umfasst Strukturen wie die lateralen Ventrikel, der dritte und vierte Ventrikel, die interventrikulären Foramen nach Monroi, die Cisterna Magna, der Plexus Choroidius und einige andere Strukturen. Manche Strukturen sind jedoch schwer zu identifizieren, da die Texturinformation - wie sie sich durch ein optisches Endoskop darstellt - nicht durch ein MRT wiedergegeben werden kann. Weiterhin konnten wegen Partialvolumeneffekten dünne Strukturen

wie die Lamina Terminalis des dritten Ventrikels nicht immer komplett aus den MRT-Schichtbildern rekonstruiert werden. Dies führte dann zur Verbindung von Hohlräumen hinter der Lamina Terminalis und dem dritten Ventrikel.

Zur Visualisierung der anatomischen Strukturen des Ventrikelsystems bietet VIVENDI fünf verschiedene Techniken: die Darstellung durch das virtuelle Endoskop, eine vollständige Darstellung des 3D-rekonstruierten liquor-gefüllten Hohlraumes und die drei Standardaufnahmen aus der Radiologie, die coronale, sagittale und transversale Aufnahme. Während besonders die 3D-Rekonstruktion des Liquorraumes zur Orientierung geeignet ist, stellen wir hier aus Platzgründen nur die simulierte endoskopische Sicht und die sagittale Aufnahmen dar (Abb. 2).

3 Zusammenfassung und Ausblick

In diesem Beitrag haben wir ein virtuelles Endoskopiesystem für die Planung von endoskopischen Eingriffen im Ventrikelsystem des menschlichen Gehirns vorgestellt. In der näheren Zukunft wird dieses System außerdem zur Orientierung während endoskopischer Eingriffe verwendet. Hierzu soll das optische Endoskop mit Hilfe eines 3D-Navigationssystems mit dem virtuellen Endoskop gekoppelt werden.

Bisher wurden mit dem virtuellen Endoskopiesystem ca. fünf MRT-basierte Datensätze von gesunden wie auch von erkrankten Menschen untersucht. Obwohl die ersten Ergebnisse sehr ermutigend waren, stießen wir jedoch auch auf einige Probleme. Im Wesentlichen konzentrieren sich die Probleme auf die Segmentierung, die durch Partialvolumeneffekte verursacht wurden. Die Lösung dieser Probleme wird einen wesentlichen Anteil an der zukünftigen Arbeit stellen.

Weiterhin steht die klinische Evaluation des Systems auf dem Arbeitsprogramm. Dies ist besonders wichtig für die Verwendung des Systems als Navigationshilfe während endoskopischer Eingriffe.

Danksagungen

Diese Arbeit wurde unterstützt durch das MedWis Programm des Bundesministeriums für Ausbildung, Wissenschaft, Forschung und Technologie und mit Rechnerausstattung durch das Hewlett-Packard Workstations Systems Lab, Fort Collins, Colorado. Die Datensätze stammen von der Abteilung für Neuroradiologie der Universitätsklinik Tübingen. Besonderer Dank gilt Barbara Kortmann und Marion Strayle-Batra von der Abteilung für Neuroradiologie, und Corina Lang für Korrekturen. Nicht zuletzt möchten wir uns bei Rupert Kolb und Mechthild Uesbeck bedanken.

Literatur

1. L. Hong, S. Muraki, A. Kaufman, D. Bartz, and T. He. Virtual Voyage: Interactive Navigation in the Human Colon. In *Proc. of ACM SIGGRAPH*, pages 27–34, 1997.

2. D. Vining, D. Gelfand, R. Bechtold, E. Scharling, E. Grishaw, and R. Shifrin. Technical Feasibility of Colon Imaging with Helical CT and Virtual Reality. In *Annual Meeting of American Roentgen Society*, page 104, 1994.
3. G. R. Ferretti, D. J. Vining, J. Knoploch, and M. Coulomb. Tracheobronchial Tree: Three-Dimensional Spiral CT with Bronchoscopic Perspective. *Journal of Computer Assisted Tomography*, 20(5):777-781, 1996.
4. J. Rodenwaldt, L. Kopka, R. Roedel, A. Margas, and E. Grabbe. 3D Virtual Endoscopy of the Upper Airways: Optimization of the Scan Parameters in a Cadaver Phantom and Clinical Assessment. *Journal of Computer Assisted Tomography*, 21(3):405-411, 1997.
5. B. Marro, D. Galanaud, C. A. Valery, A. Zouaoui, A. Biondi, A. Casasco, M. Sahel, and C. Marsault. Intracranial Aneurysm: Inner View and Neck Identification with CT Angiography Virtual Endoscopy. *Journal of Computer Assisted Tomography*, 21(4):587-589, 1997.
6. E. Gobbetti, P. Pili, A. Zorcolo, and M. Tuveri. Interactive Virtual Angioscopy. In *Proc. of IEEE Visualization*, pages 435-438, 1998.
7. D. P. Auer and L. M. Auer. Virtual Endoscopy - A New Tool for Teaching and Training in Neuroimaging. *International Journal of Neuroradiology*, 4:3-14, 1998.
8. B. Geiger and R. Kikinis. Simulation of Endoscopy. In *AAAI Spring Symposium Series: Application of Computer Vision in Medical Image Processing*, pages 138-140, 1994.
9. W. Lorenzen, F. Jolesz, and R. Kikinis. The Exploration of Cross-Sectional Data with a Virtual Endoscope. In R. Satava and K. Morgan, editors, *Interactive Technology and New Medical Paradigms for Health Care*, pages 221-230. 1995.
10. L. Hong, A. Kaufman, Y. Wei, A. Viswambharan, M. Wax, and Z. Liang. 3D Virtual Colonoscopy. In *IEEE Symposium on Biomedical Visualization*, pages 26-32, 1995.
11. G. Rubin, C. Beaulieu, V. Argiro, H. Ringl, A. Norbash, J. Feller, M. Dake, R. Jeffrey, and S. Napel. Perspective Volume Rendering of CT and MR Images: Application for Endoscopic Imaging. In *Radiology*, volume 199, pages 321-330, 1994.
12. C. P. Davis, M. E. Ladds, B. J. Romanowski, S. Wildermuth, J. F. Kopflloch, and J. F. Debatin. Human Aorta: Preliminary Results with Virtual Endoscopy Based on Three-dimensional MR Imaging Data Sets. *Radiology*, 199:37-40, 1996.
13. D. Bartz, M. Skalej, D. Welte, W. Straßer, and F. Duffner. A Virtual Endoscopy System for the Planning of Endoscopic Interventions in the Ventricle System of the Human Brain. In *Proc. BiOS'99: Biomedical Diagnostics, Guidance and Surgical Assist Systems*, 1999.
14. W. Pschyrembel and C. Zink. *Pschyrembel Klinisches Wörterbuch*. Walter de Gruyter, Berlin, 256th edition, 1990.
15. D. Welte, T. Grunert, U. Klose, D. Petersen, and E. Becker. Interactive 3D Segmentation and Visualization of Vessels. In *Computer Assisted Radiology*, pages 329-335, 1996.