

Quantitative Bildanalyse und Visualisierung für die Analyse von post-mortem Datensätzen

Bernhard Preim¹, Jeanette Cordes¹, Thomas Heinrichs²,
Dieter Krause³ und Katja Jachau³

¹Institut für Simulation und Graphik, Otto-von-Guericke-Universität Magdeburg,
Fakultät für Informatik, 39016 Magdeburg

²Klinik für Diagnostische Radiologie, Otto-von-Guericke-Universität Magdeburg,
Medizinische Fakultät, 39120 Magdeburg

³Institut für Rechtsmedizin, Otto-von-Guericke-Universität Magdeburg,
Medizinische Fakultät, 39120 Magdeburg
Email: preim@isg.cs.uni-magdeburg.de

Zusammenfassung. Ausgehend von hochaufgelösten radiologischen Datensätzen beschreiben wir die Bildanalyse rechtsmedizinischer Datensätze im Rahmen der Todesursachenforschung. Die selektive Darstellung interessierender Organe in 2d- und 3d-Ansichten sowie quantitative Analyseergebnisse in ihrer Relation zu alters- und gewichtsangepassten Normwerten sind der wichtigste Beitrag der Bildanalyse. In enger Kooperation mit den klinischen Partnern wurden standardisierte 2d- und 3d-Ansichten für die Analyse des plötzlichen Kindstodes erstellt. Außerdem wurde exemplarisch der Nutzen einer fusionierten Darstellung von CT- und MR-Bilddaten erprobt, die vor allem zur Beurteilung von Schädelverletzungen relevant ist.

1 Einleitung

Im Rahmen der Todesursachenfeststellung werden Autopsien mit Eröffnung aller drei Körperhöhlen durchgeführt. Dies geschieht auf Beschluss eines Richters oder nach Genehmigung durch Angehörige. Durch die verbesserte Auflösung der radiologischen Diagnostik erscheint es möglich, eine Autopsie durch Bildgebung (vorrangig Multislice-CT) und 3d-Visualisierung ohne Verletzung des Körpers durchzuführen. Diese Idee wurde als virtuelle Autopsie bzw. Virtopsy® an der Universität Bern eingeführt [1]. Wir erweitern diese Methode um die quantitative Bildanalyse und um 3d-Visualisierungen, die selektiv die interessierenden Organe darstellen. Eine schnellere und genauere Auswertung sowie eine verbesserte Reproduzierbarkeit sind dabei Ziele. Die radiologisch unterstützte Todesursachenbestimmung soll ergänzt werden durch die feingewebliche Untersuchung von Biopsien aus Organen, die bei der Bildanalyse verdächtig erschienen.

2 Stand der Forschung

Die bisherigen Ansätze zur virtuellen Autopsie beschränken sich auf die Nutzung von Visualisierungstechniken (Volume Rendering, Isooberflächendarstellung) von

hochaufgelösten radiologischen Bilddaten. Besonders bewährt hat sich der Einsatz des CT bei der Suche nach Fremdkörpern wie Projektilen, Gasansammlungen und bei der Diagnose versteckter Knochenbrüche, Gefäßwandverkalkungen bei Kindesmisshandlungen [1]. Die Quantifizierung von Organen sowie die Fusionierung von multimodalen Bilddaten sind bisher nicht realisiert worden.

3 Methoden

Bei der Todesursachenuntersuchung wird u.a. auf Säuglinge, verstorben unter der Verdachtsdiagnose Sudden infant death syndrome (SIDS), und Opfer von Gewaltverbrechen besonders geachtet. 6 Fälle wurden analysiert; darunter 4 Fälle, in denen Multislice-CT-Daten von Säuglingen vorlagen, ein Fall, bei dem ein Thorax-CT eines Erwachsenen analysiert wurde und ein Fall, in dem CT- und MR-Daten des Kopfes vorlagen, um eine Schussverletzung zu analysieren. Die Bilddaten weisen erhebliche Unterschiede zu denen von lebenden Personen auf. Durch die eingeschränkte Möglichkeit der Kontrastmittelgabe ist die Differenzierung zwischen parenchymatösen Organen und umgebenden Strukturen deutlich erschwert. Allerdings kann mit höherer Strahlung gearbeitet werden, so dass Bildauflösung und Signal-Rausch-Verhältnis relativ günstig sind. Bei kleinen Kindern sind insbesondere in der Herzgegend erhebliche Unterschiede in der Form anatomischer Strukturen im Vergleich zu Erwachsenen zu beobachten. Die Datensätze der Säuglinge lagen als Ganzkörper-Multislice-CT-Aufnahmen vor (Schichtabstand: 1 mm, etwa 800-900 Schichten), was hohe Anforderungen an die Effizienz der Visualisierung stellt.

Die Bildanalyse umfasste folgende Schritte (mit Ausnahme der Kopf-Datensätze): Segmentierung von Leber, Lunge, Mediastinum, Nieren und Milz, Bestimmung der Volumina sowie der Ausdehnung der Organe. Die Bibliothek MeVisLab (www.mevislab.de) wurde für die Bildanalyse und die Ergebnispräsentation eingesetzt. Die Organsegmentierung wurde mit LiveWire und schichtbasierter Interpolation [2] durchgeführt, wobei auch die Funktion genutzt wurde, ausgehend von einer eingezeichneten Kontur die Parameter der Kostenfunktion (mittlerer Grauwert, Varianz des Grauwertes, Gradientenstärke) lernen zu lassen. Besonders aufwändig war die Lebersegmentierung. Aufgrund der schwach ausgeprägten Kanten war ein mehrfaches Lernen erforderlich; Saatpunkte mussten besonders häufig am Übergang zum Herzen bzw. zu Fettgewebe gesetzt werden. Lunge und Mediastinum ließen sich mit etwa 4-10 Saatpunkten pro Schicht in guter Qualität segmentieren, wohingegen für die Niere mehr Saatpunkte (8-12) erforderlich waren. Es wurde etwa jede 10. Schicht manuell segmentiert und zwischenliegende Schichten interpoliert und mit LiveWire optimiert. Für die Segmentierung von Lunge und Mediastinum ist der Segmentierungsaufwand mit der Wasserscheidentransformation und Bereichswachstum ähnlich. Für die spätere Visualisierung sind aber die glatteren Kanten, die LiveWire erzeugt, von Vorteil.

Die Datensätze wurden anonymisiert ausgewertet. Ein Votum der zuständigen Ethikkommission lag vor.

4 Ergebnisse

Zur Darstellung der hochaufgelösten Daten wurde der Gigavoxelrenderer genutzt, der Bestandteil von MeVisLab ist. Durch die konsequente Nutzung hierarchischer Datenstrukturen (Octtrees, deren Knoten die minimalen und maximalen Grauwerte der entsprechenden Teile der Szene enthalten) kann dieser Renderer auch große Datensätze mit hohen Frameraten visualisieren.

Alle Datensätze ließen sich erfolgreich analysieren, wobei der Aufwand stark schwankte und generell aufgrund der fehlenden Kontrastierung höher war als bei vergleichbaren Analysen von lebenden Patienten. Der mittlere Aufwand lag bei etwa drei Stunden pro Fall. Das erscheint viel; entspricht jedoch dem Aufwand einer normalen Autopsie, für die zwischen einer und fünf Stunden benötigt werden.

Die quantitativen Analyseergebnisse wurden mit den alters-, größen- und gewichtsangepassten Standardwerten korreliert [3]. Die Volumina der Organe wurden direkt aus den Segmentierungsergebnissen bestimmt, wobei die Genauigkeit ausreichend ist, da es sich um kompakte Strukturen mit geringem Anteil an Randvoxeln handelt. Die Ausdehnung wurde als orientierte Bounding Box des Segmentierungsergebnisses charakterisiert. Außerdem wurden einige Abstände zwischen gut erkennbaren Landmarken auf Organoberflächen bestimmt und mit den einschlägigen Normwerten korreliert [3]. Auf Wunsch wurden weitere Abstandsmessungen durchgeführt und in die Ergebnisdarstellung integriert, wobei minimale Abstände zwischen segmentierten Strukturen automatisch bestimmt wurden [4]. Auffällige Abweichungen von den Normwerten traten nicht auf. Visualisierungsergebnisse waren standardisierte 3d-Ansichten (segmentierte Organe als Oberflächendarstellung eingebettet in eine Volumenvisualisierung der knöchernen Strukturen, Abb. 1). Zusätzlich wurden Animationen erstellt (Rotationen sowie schichtweises "Durchblättern" durch die Organe).

Zur Klärung einer tödlichen Schussverletzung wurden CT- und MR-Daten akquiriert. Ziel der Bildanalyse war hier die fusionierte Darstellung des knöchernen Schädels (aus CT-Daten extrahiert) und des Gehirns (aus MR-Daten extrahiert). Die Fusionierung wurde manuell durchgeführt. Die fusionierte Darstellung wurde als Volumenvisualisierung präsentiert, wobei sich die Einstellung einer passenden Transferfunktion, die sowohl die knöchernen Strukturen als auch das Gehirn gut abbildet, als schwierig erwiesen hat. In Abb. 3 ist die fusionierte Darstellung eines CT- und MR-Datensatzes in der 2d- und 3d-Ansicht dargestellt.

Bei der Analyse des CT-Thorax-Datensatzes bestand das Ziel darin, eine Stichverletzung zu rekonstruieren. Die separate Darstellung einer großen Blutung im Thoraxbereich und des Messers waren dabei wesentlich (Abb. 2). Im Dialog mit dem Radiologen wurde daraufhin der Stichkanal des vermeintlich tödlichen Stiches rekonstruiert.

Abb. 1. Ausgehend von einem Ganzkörper-Multislice-CT-Datensatz eines Säuglings (850 Schichten) wurden Leber, Mediastinum, Niere, Milz und Lungenflügel segmentiert und als Oberflächen dargestellt. Zur Übersicht ist die Organdarstellung eingebettet in eine Volumenvisualisierung umgebender Strukturen. Rechts: die Hervorhebung der segmentierten Strukturen in der 2d-Schichtdarstellung.

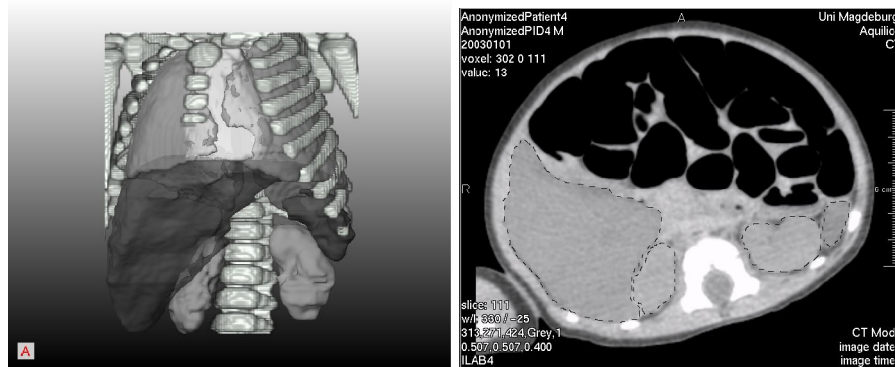


Abb. 2. Links: Lungenflügel, Messer und Blutansammlung in der 3d-Darstellung. Mitte: Einblendung der knöchernen Strukturen. Rechts: Darstellung der relevanten Strukturen im Schichtbild.


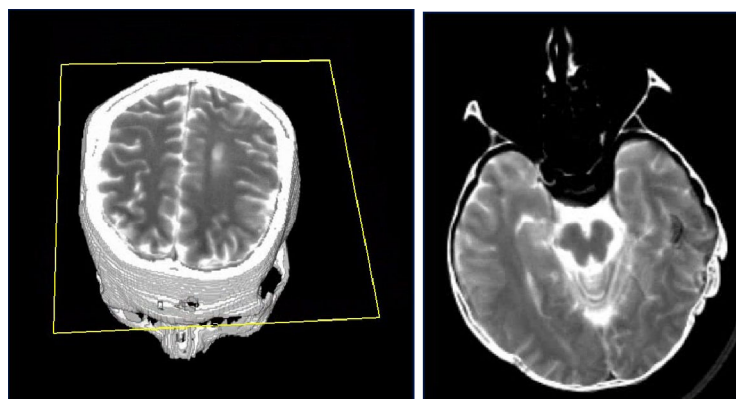


Abb. 3. Exploration des fusionierten Datensatzes mit einer Schnittebene (links). Rechts: korrespondierende 2d Ansicht.



5 Diskussion

Die Bildanalyseergebnisse sowie deren interaktive Visualisierung sind bei den rechtsmedizinischen Anwendern auf großes Interesse gestoßen. Als besonders wertvoll erwiesen sich die Möglichkeiten, selektiv Organe ein- und auszublen- den sowie in Schichtbildern jeweils ein segmentiertes Organ zu betrachten. Diese Funktionalität ist willkommen, da sie der herkömmlichen Vorgehensweise bei der Autopsie ähnelt: Dabei werden Organe entnommen und präpariert. Die multi- modale Fusion von CT- und MR-Kopfdaten hat für Rechtsmediziner und Pa- thologen eine neue Qualität der Darstellung ermöglicht. Der dadurch erreichte Nutzen ist kürzlich auf einem rechtsmedizinischen Kongress präsentiert worden [5]. Die virtuelle Autopsie von Kindern findet in der Bevölkerung Akzeptanz (Eltern, die eine herkömmliche Autopsie abgelehnt hätten, würden einer virtuel- len Autopsie zustimmen). Die Anforderungen der rechtsmedizinischen Anwender sind stark vom konkreten Fall abhängig; insbesondere bei der Rekonstruktion eines Tatablaufs. Daher ist es schwierig, einen Softwareassistenten für die Rechts- medizin zu konzipieren. Die Bildanalyse und Visualisierung als Dienstleistung durchzuführen, erscheint daher als realistisches Szenario.

Der hohe Aufwand der Segmentierung ist auf die fehlende Kontrastierung zurückzuführen. Bessere Ergebnisse sind nur durch modellbasierte Methoden, wie durch (ggf. altersangepasste) Active Appearance Models zu erwarten.

Die radiologische Diagnostik kann die herkömmliche Autopsie keinesfalls er- setzen, weil dadurch z.B. keine Beurteilung von Körperflüssigkeiten möglich ist. Eine Kombination aus radiologischer Diagnostik mit gezielten Biopsien erscheint sinnvoll. Trotz der Vorteile ist der Einsatz radiologischer Bildgebung in der Rechtsmedizin umstritten. Bei Gewaltverbrechen ist die Herkunft der Analy- seergebnisse dabei wesentlich. Die leichte Manipulierbarkeit digitaler Daten und entstehende Kosten werden als Gegenargumente ins Feld geführt.

Danksagung. Wir bedanken uns bei MeVis für die Möglichkeit, MeVisLab mit seinen ausgereiften Segmentierungsmöglichkeiten zu nutzen. Speziell danken wir Dr. Holger Bourquain für die Unterstützung bei der Bildanalyse.

Literaturverzeichnis

1. Thali MJ, Yen K, Plattner T, Schweitzer W, Vock P, Ozdoba C, et al. Charred Body: Virtual Autopsy with Multislice Computed Tomography and Magnetic Resonance Imaging. *J Forensic Sci* 2002;47(6):1326–1331.
2. Schenk A, Prause GPM, Peitgen HO. Efficient Semiautomatic Segmentation of 3D Objects in Medical Images. In: Proc. of Medical Image Computing and Computer-Assisted Intervention. No. 1935 in LNCS. Springer; 2000. p. 186–195.
3. Keats, Sistrom. Atlas of Radiologics Measurement. 7th ed. Mosby; 2001.
4. Preim B, Tietjen C, Hindennach M, Peitgen HO. Integration automatischer Ab- standsberechnungen in die Interventionsplanung. In: Bildverarbeitung fuer die Me- dizin. Springer; 2003. p. 259–263.
5. Jachau K, Preim B, Cordes J, Heinrichs T, Krause D. Fusion von CT und MRT in einer Aufnahme - rechtsmedizinisch sinnvoll und nutzbar. *Rechtsmedizin* 2004;14(4):327.